



# Barn med läppspalt eller läpp-käkspalt – en föräldrainformation

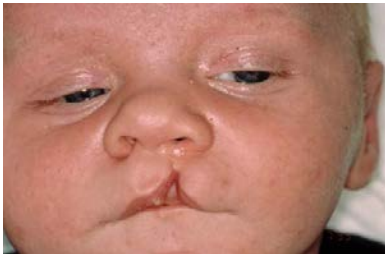Patientinformation från käkortopeden, käkliniken, Universitetssjukhuset i Linköping

## Barn med läppspalt eller läpp-käkspalt – en föräldrainformation

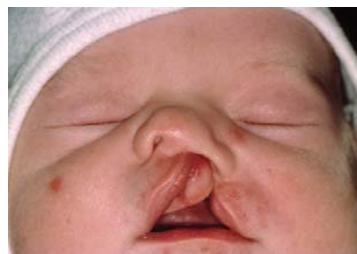### Hur påverkas barnet av spalten?

#### *Utseende*

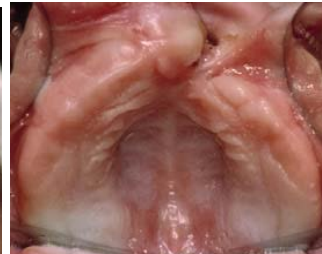En isolerad läppspalt kan ha olika utseende och omfatta allt från ett litet hak i det läpproda till en total klyvning av hela läppen. Har barnet en läpp-käkspalt omfattar den läpp och käke. Däremot är gommen hel. Barn och föräldrar träffar plastikkirurgen under de första levnadsveckorna för behandlingsplanering.



Emil föddes med en läppspalt.



Elin föddes med  
en läpp-käkspalt.



Liten spalt i käken.

Ett barn med isolerad läppspalt har i allmänhet inga bekymmer av spalten. Barnet kan i allmänhet ammas eller matas på vanligt sätt. Det får, eftersom gommen inte är påverkad, vanligtvis inga problem med öronen eller talet.

#### *Tänder*

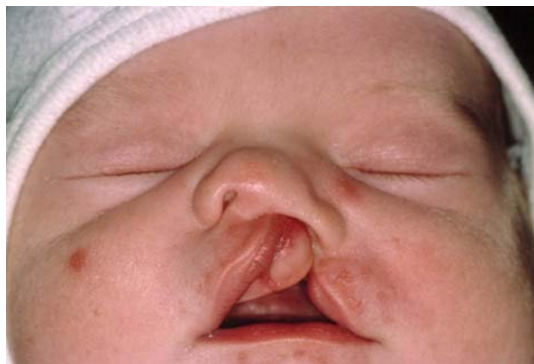Det är något vanligare att ett barn med någon form av spalt saknar någon eller några tänder. Det är först efter 5-7 års ålder som man med hjälp av röntgen kan fastställa vilka permanenta tänder som saknas och om behandling behövs.

## Behandling

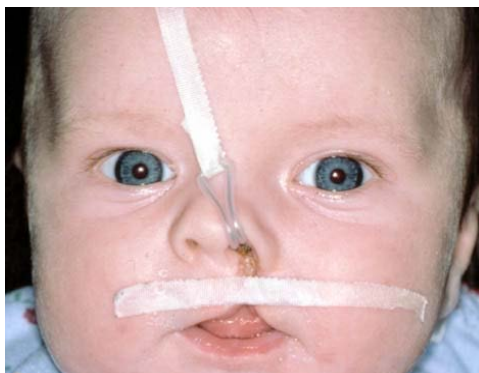### Förbehandling

Vid de fall där läppspalten är bred och näsan sned fordras förbehandling inför första operationen. Förbehandlingen består av att man tejpar ihop överläppen för att minska spaltens bredd. För att förbättra näsans form används näskrok.

I samband med första besöket tas foton och ansiktsavtryck. Förbehandlingen påbörjas redan vid första besöket och pågår fram till läppoperationen.



Elin som nyfödd.

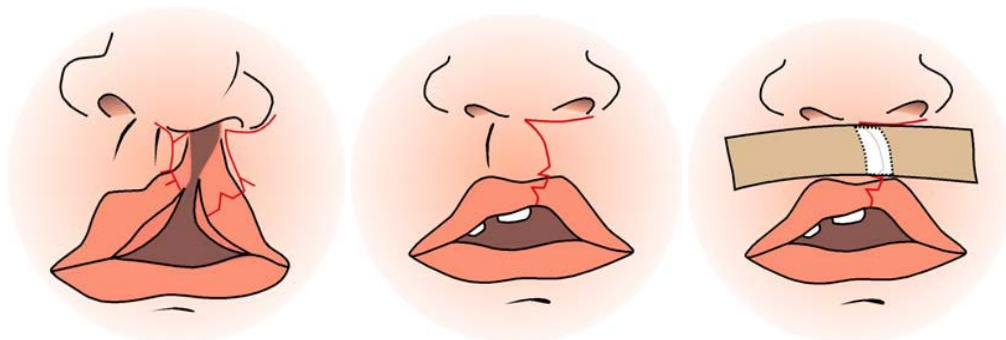


Förbehandling inför läpp-näsvingeoperation

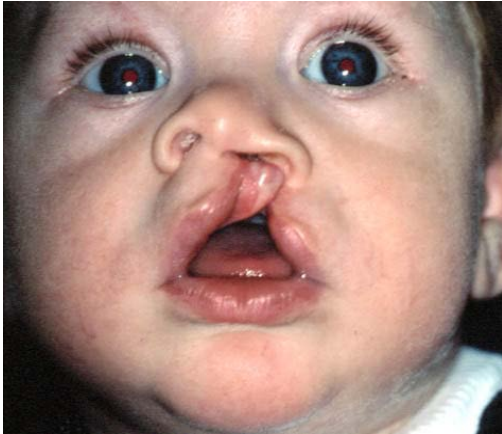### Läpp-näsvingeoperation

Läppspalten opereras när barnet är 3-4 månader gammalt. Man väljer att vänta med operationen till dess barnet väger minst 5 kg. Detta för att barnet skall vara i bästa möjliga allmäntillstånd vilket förenklar narkosen, operationen och eftervården. Vid operationen sluter man läppspalten och gör vid behov samtidigt en mindre näsplastik. Sjukhusvistelsen varar 3-4 dagar. Efter det att stygnen är borta tejpas ärran med kirurgisk tejp. För att få bästa möjliga utseende på läppen bör tejpingen pågå 6 mån.

Barnet kallas till en efterkontroll hos plastikkirurg c:a 2 månader efter operationen.



Schematisk skiss på läppoperation.



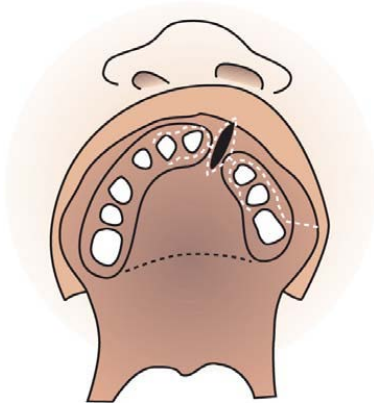
Viktor före läppoperationen.



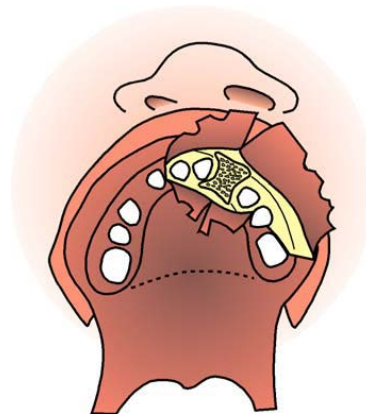
Efter läppoperationen.

### ***Spalt i käkutsnittet***

Om barnet har en spalt i käken kan en operation av käkspalten bli aktuell. Den sker strax innan den permanenta hörntanden på spaltsidan växer fram. Bentransplantat tas från höften och läggs i den fripreparerade käkspalten. För att skydda operationsområdet fäster man ibland en platta mot gommen. Den tas i så fall bort c:a 14 dagar efter operationen. Sjukhusvistelsen är vanligen 3-4 dagar. Efter 6 månader sker en kontroll hos plastikkirurg och käkortoped.



Schematisk skiss som visar hur operationen planeras.



Slemhinnan i spaltområdet har öppnats och ben från höftbenkammen har lagts in.

## ***Korrigerig av läpp och näsa***

I samråd med patient och föräldrar beslutas om behovet av ytterligare operationer. Läpparr kan ibland bli breda och synliga och därför behöva korrigeras. Näsan kan ha en viss kvarstående skevhet.

## ***Tandreglering***

Tandregleringsbehandling börjar i 7-8 årsåldern om de nya framtänderna kommer mycket snett. Eftersom ansiktet och käkarna växer under hela uppväxten följer tandreglerings-specialisten barnets utveckling och behandlar bettfel vid lämplig tidpunkt. Behandlingen innebär att barnet har tandställning periodvis. Övrig tandvård sköts av specialist i barntandvård eller av allmäntandläkare.

Om barnet saknar sidoframtand kan man ibland sluta luckan genom tandreglering. I andra fall kan det vara bäst att ersätta den saknade tanden protetiskt. Man gör då en brygga eller ett titanimplantat, när tillväxten är avslutad vid cirka 18 års ålder.